

Moretta 12/10/2012

# Basi di Clinica Chirurgica del Suino

**Mazzoni Dr. Claudio  
Medico Veterinario  
Libero Professionista Suivet Reggio Emilia**

**Dottorando della Scuola Dottorale in Scienze alimentari e Medico-Veterinarie c/o Università degli studi di Parma**

**Professore a contratto c/o Facoltà Med. Vet. dell'Università degli Studi di Torino; Scuola di Specializzazione in Patologia Suina (sede Moretta-CN)**

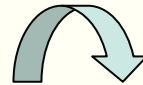
# Argomenti del corso

- Anestesia
- Castrazione
- Riduzione delle ernie inguinali
- Riduzione delle ernie inguinali incarcerate
- Trattamento del criptorchidismo
- Vasectomia ed epididectomia
- Riduzione delle ernie addominali
- Varie  ..

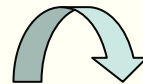# TECNICA CHIRURGICA DI VASECTOMIA NEI VERRI

# INTRODUZIONE

**Stimolazione di scrofe e scrofette con il verro**



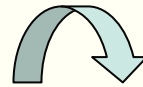**Accurato rilevamento degli estri e  
sincronizzazione dell'ingresso in pubertà  
delle scrofette**



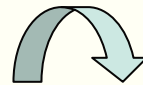**↑ fertilità e prolificità**

# INTRODUZIONE

**La vasectomia impedisce il transito degli spermatozoi attraverso la rimozione di un segmento del dotto deferente**



**Consente un contatto diretto e completo tra gli animali**



**Effetto verro efficace**

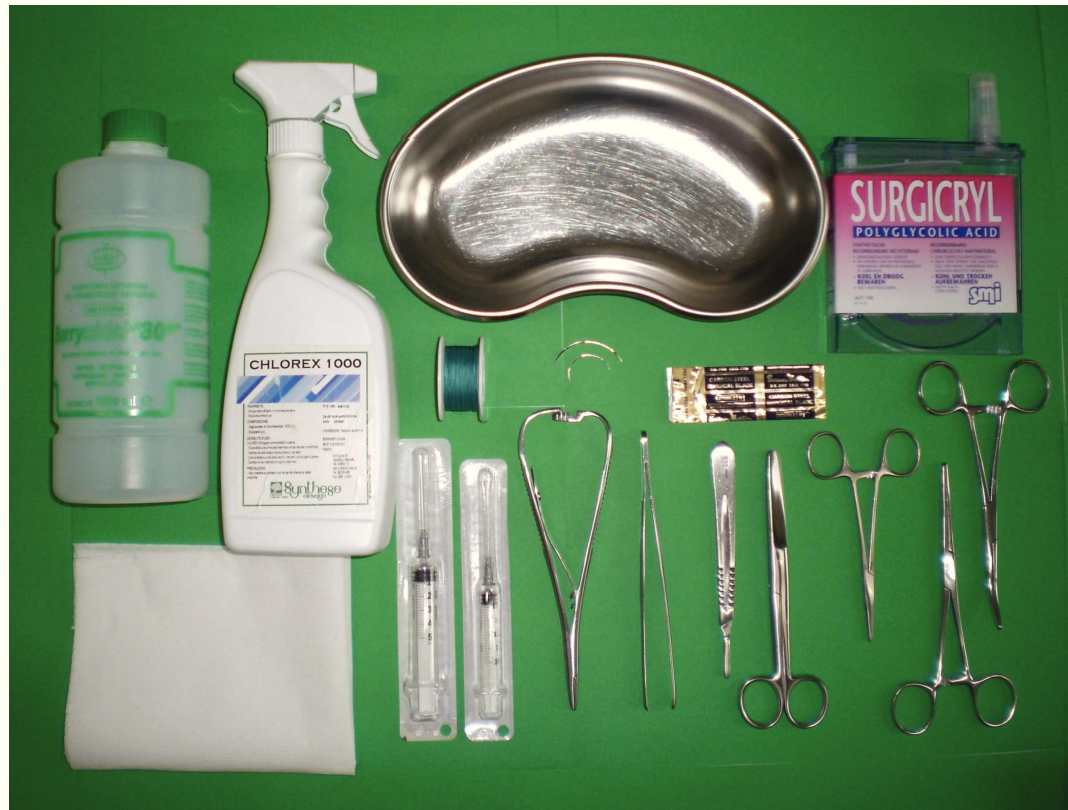**Si evitano accoppiamenti indesiderati**

# QUALI ANIMALI SCEGLIERE ?

- Suinetti dalla sala parto o riproduttori adulti**
- Età dell'animale: dallo svezzamento**

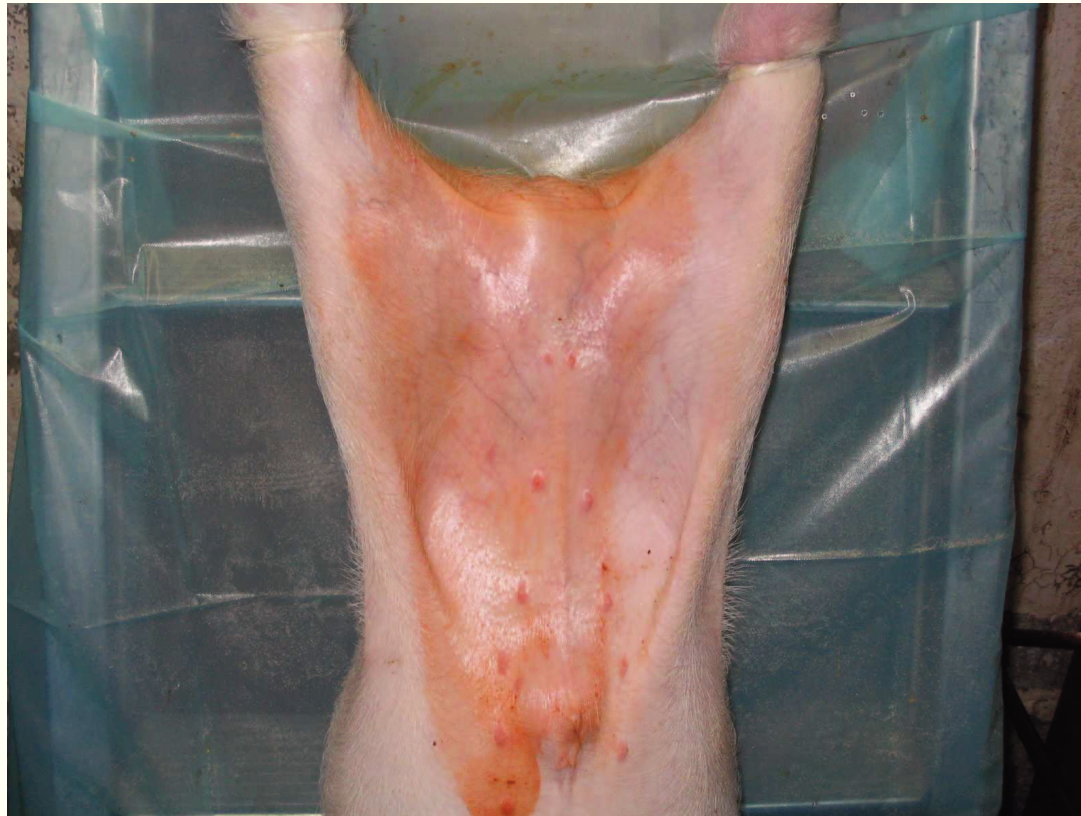# MATERIALI E METODI

## ATTREZZATURA NECESSARIA



# MATERIALI E METODI

**PIANO OPERATORIO (scala, bancale basculante)**

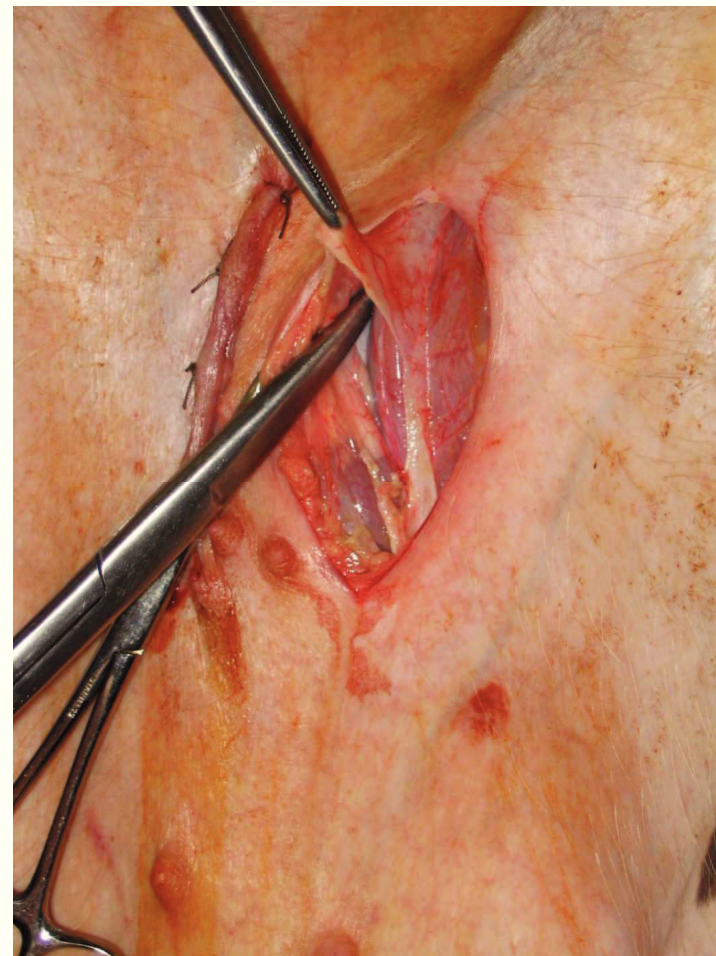
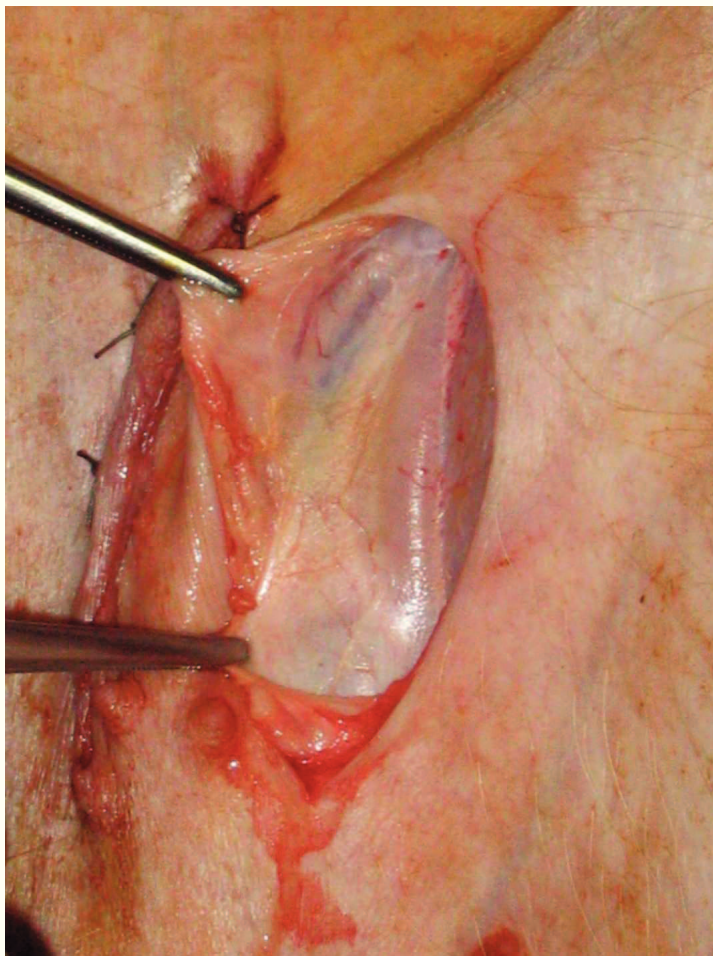




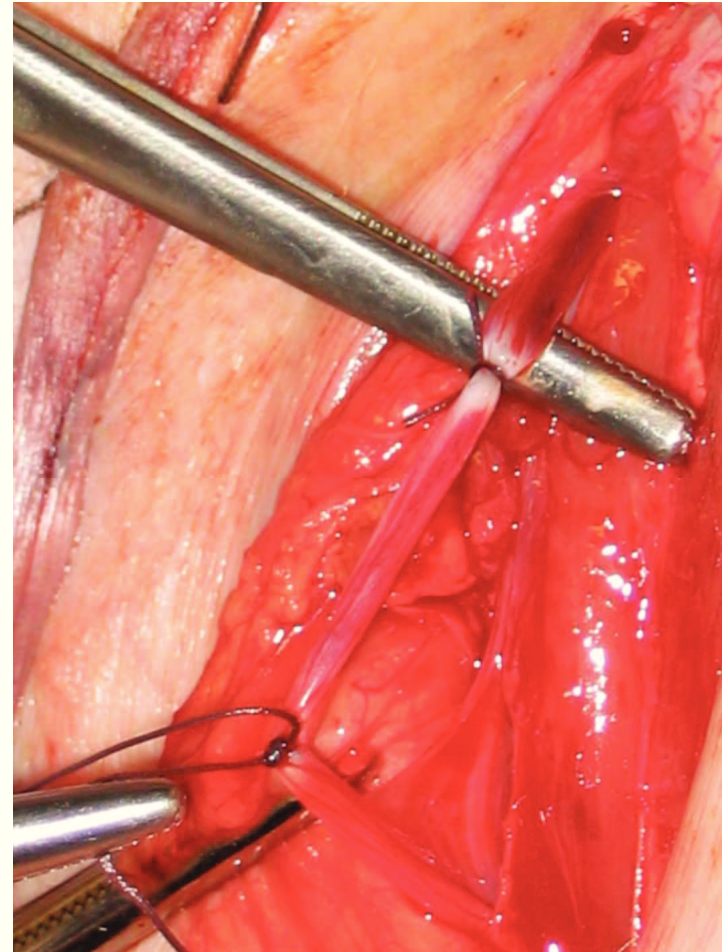
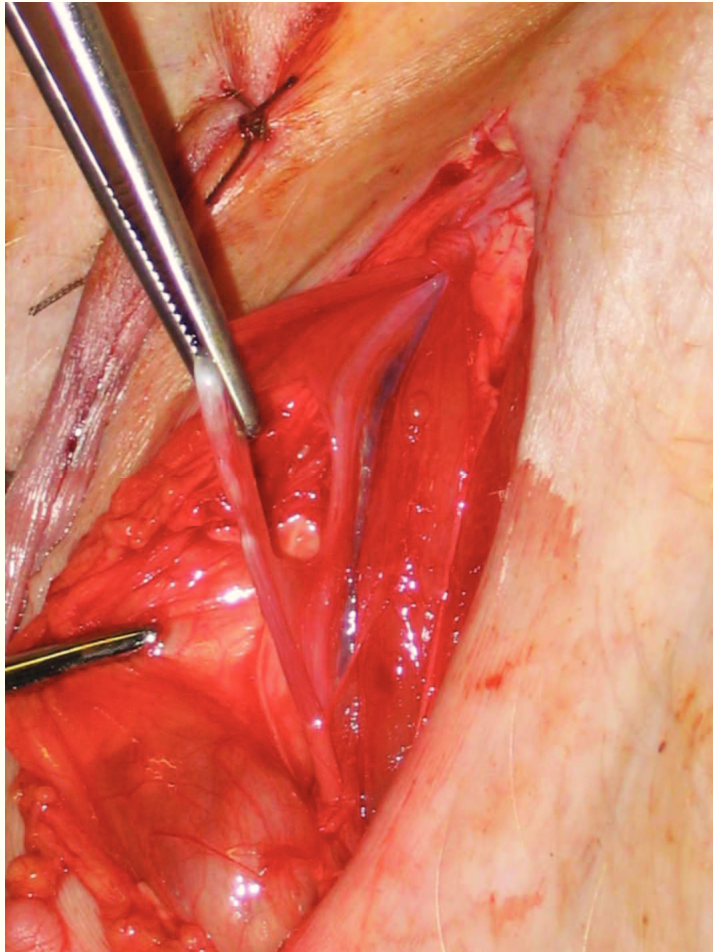
# MATERIALI E METODI

## *Intervento chirurgico*

# Passaggi chiave



# Passaggi chiave



# RISULTATI E DISCUSSIONI

- **Durata dell'intervento: 15 minuti**
- **Cicatrizzazione in pochi giorni**
- **Non si verificano raccolte sierose né alterazioni di forma o volume dei testicoli**
- **Possibilità d'impiego del soggetto dopo 3 settimane**
- **Meglio animali giovani: costi anestesiológicos**  
**durata dell'intervento e praticità**

# CONCLUSIONI

- ▶ **Verro vasectomizzato:**
  - ✓ **presenza di eiaculato privo di spermatozoi**
  - ✓ **attività ormonale inalterata**
  - ✓ **espressione di una normale libido**
  
- ▶ **Corretto e tranquillo espletamento della ricerca degli estri da parte dell'operatore**

# Epididectomy

# Una variante in sala parto: l'epididectomia

## Vantaggi

1. Veloce ed economica
2. Per molti, anche se non per tutti
3. Senza anestesia

## Svantaggi

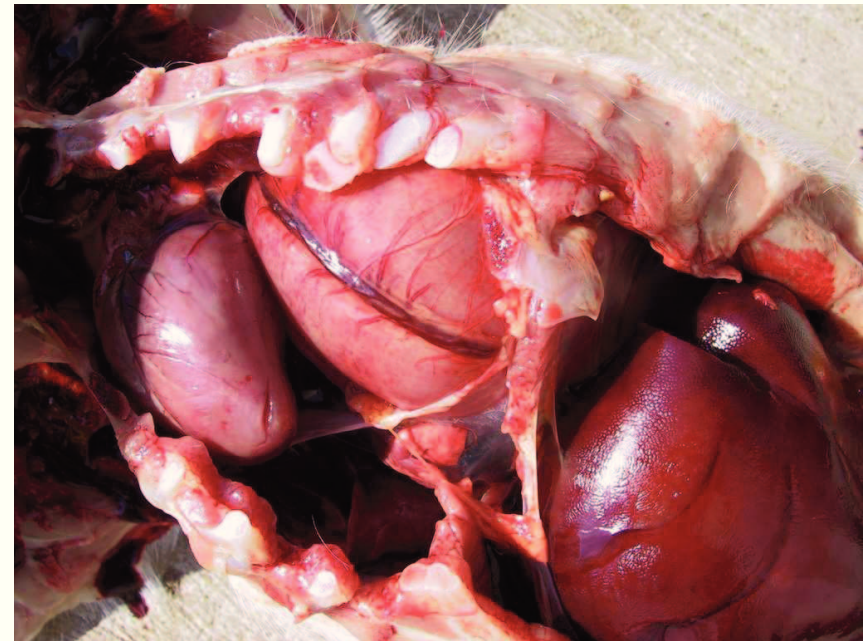
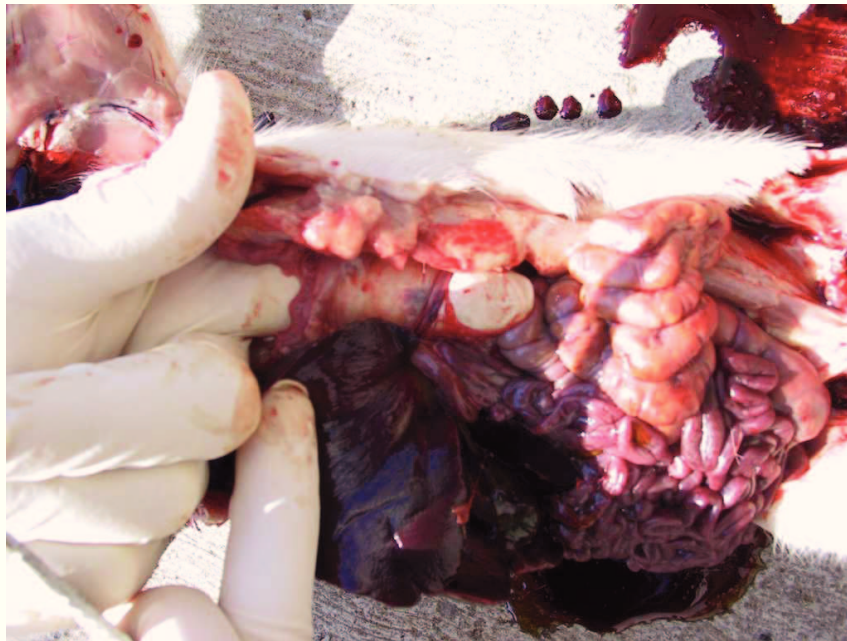1. È necessario identificare i suinetti operati
2. Intervenire su qualche suinetto in più (le forche dello svezzamento)
3. Aumento delle infezioni

# Ernie addominali

- Ernia diaframmatica
- Ernia ombelicale



# Ernia diaframmatica

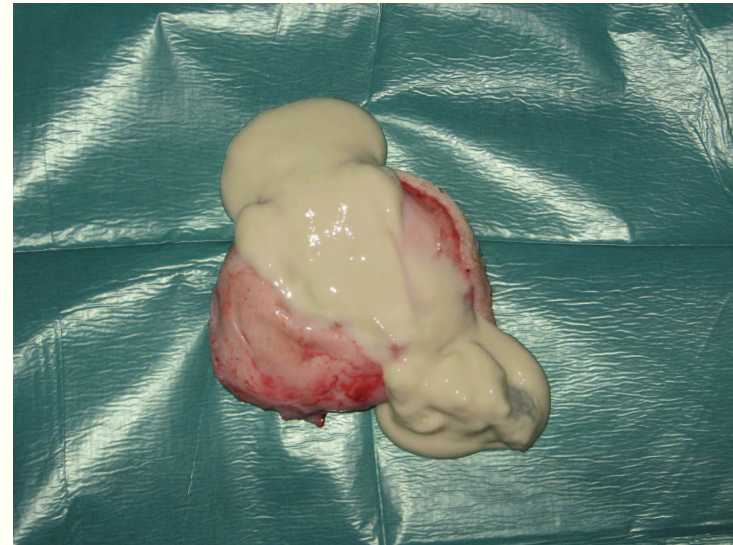
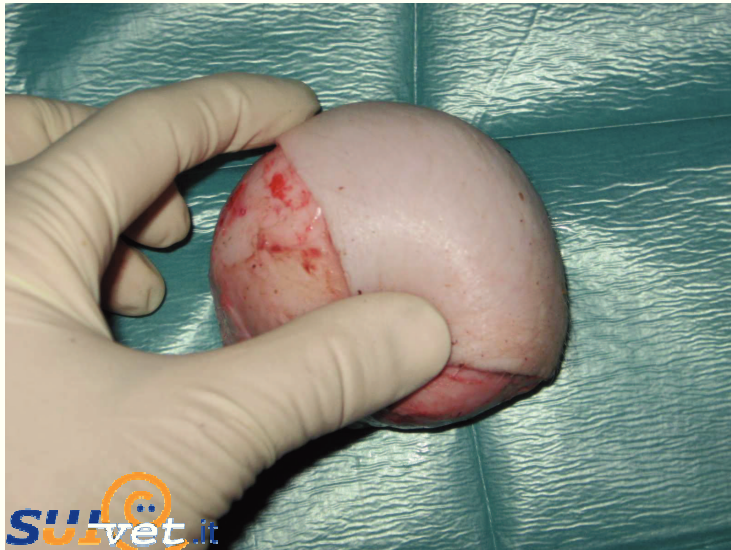

# Ernia ombelicale

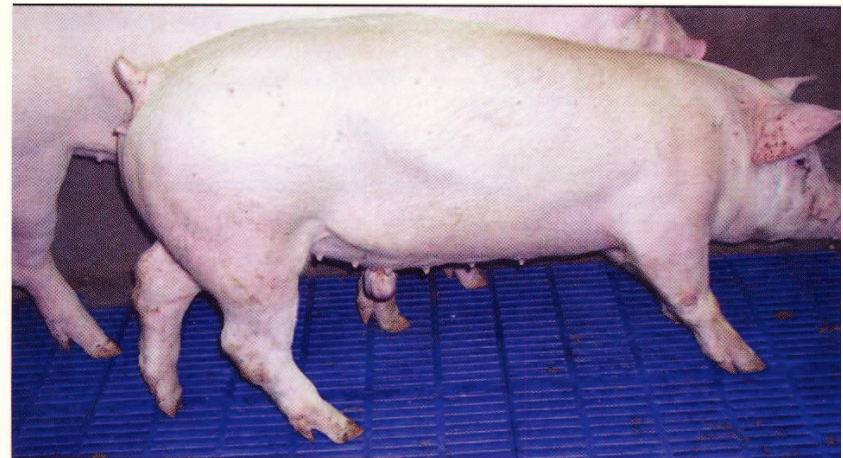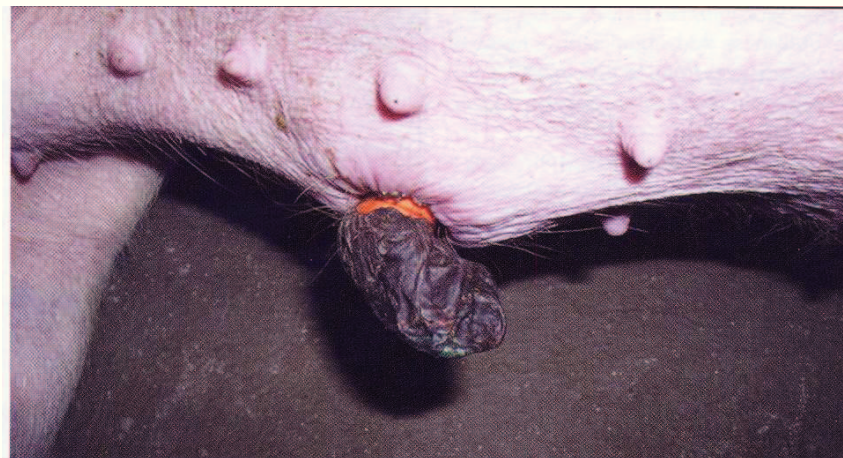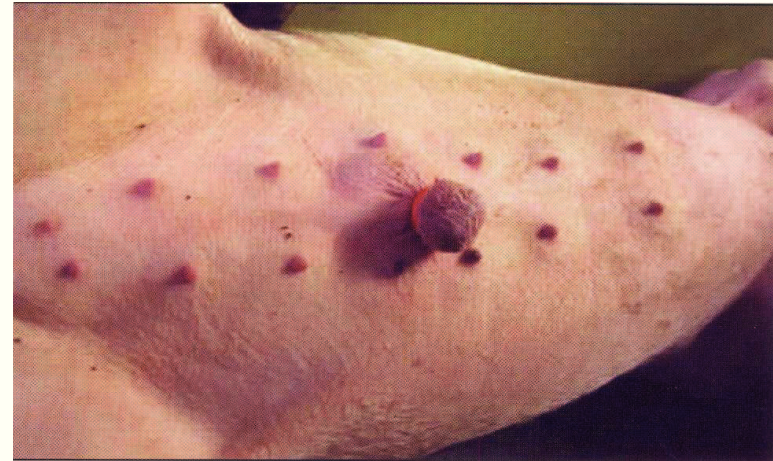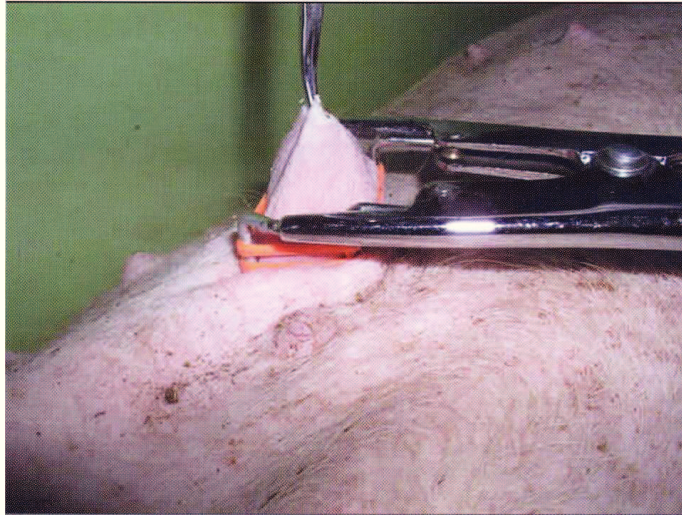
- Frequenza: 0.4-1.2%
- Ereditarietà, onfaliti ed ascessi
- Comparsa fra la 9<sup>a</sup> e la 12<sup>a</sup> settimana di vita

## Risoluzione

- Acido nitrico
- Elastrator
- Chirurgia

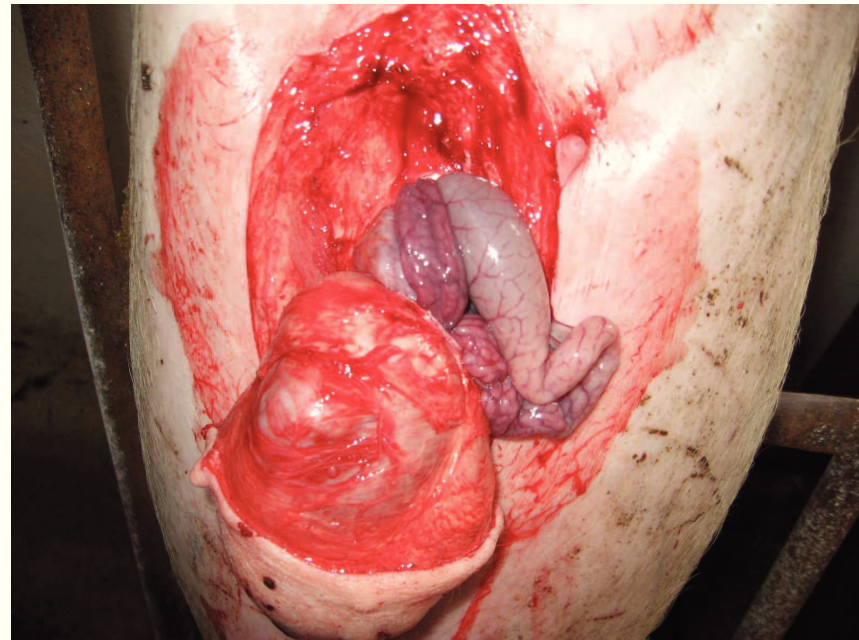
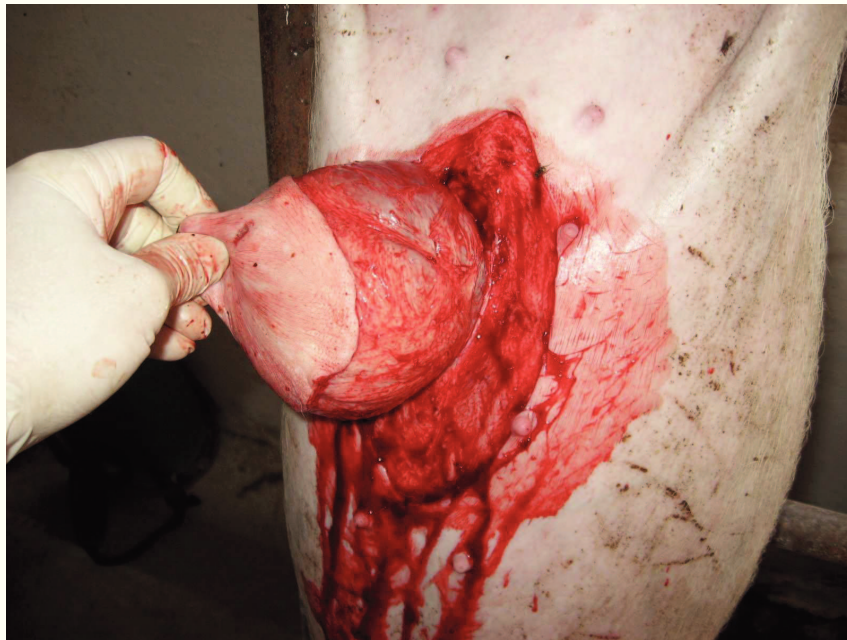


# Ernia ombelicale (Elastrator<sup>®</sup>)

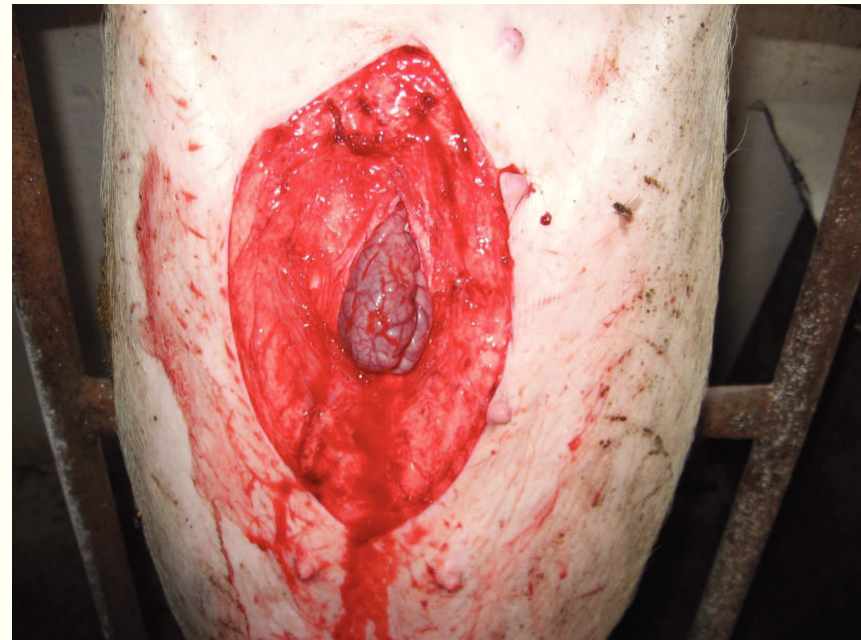
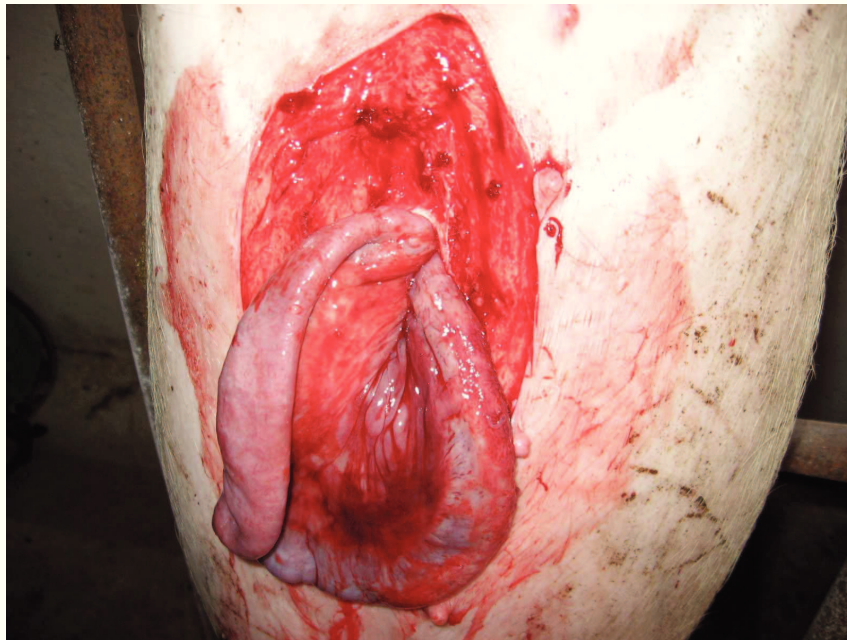
Successo: 7/10      Successo sulle recidiva: 1/3

# Ernia ombelicale (Chirurgia)



# Ernia addominale



# Argomenti del corso

- Anestesia
- Castrazione
- Riduzione delle ernie inguinali
- Riduzione delle ernie inguinali incarcerate
- Trattamento del criptorchidismo
- Vasectomia ed epididectomia
- Riduzione delle ernie addominali
- Varie**  ..

# Varie:

- Prolassi
- Odontoiatria
- Otoematoma
- Ascessi
- Ortopedia

# Prolasso

- Vescica
- Retto
- Utero
- Cervice e vagina

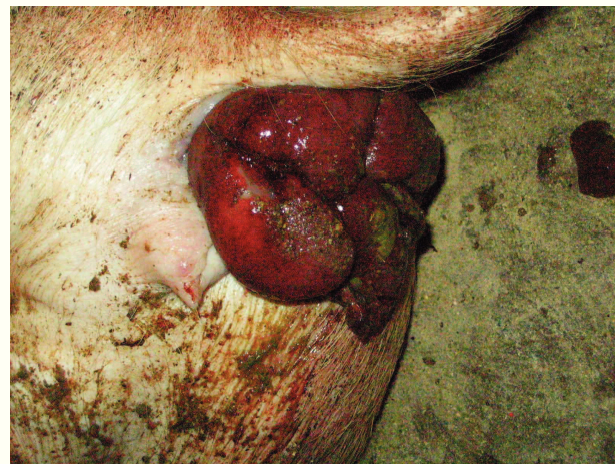
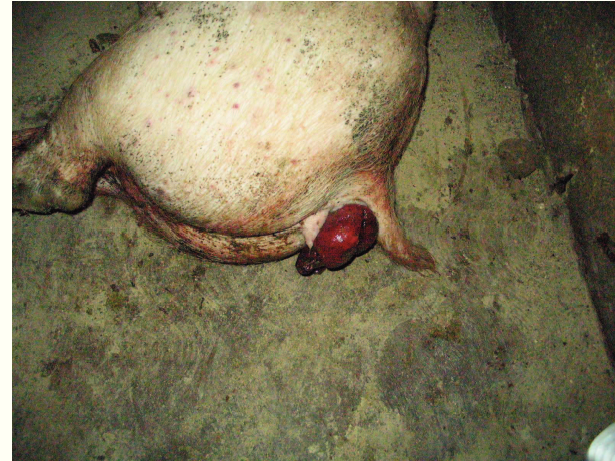

# Prolasso della vescica

- Raro
- Sbocco dell'uretra sul pavimento della vagina molto allargato
- Completa perdita di tono dello sfintere
- Forma una palla rossa delle dimensioni di un'arancia
- Diff. con utero
- La riduzione fisica, con l'ausilio di fluidi ostetrici, di solito è sufficiente

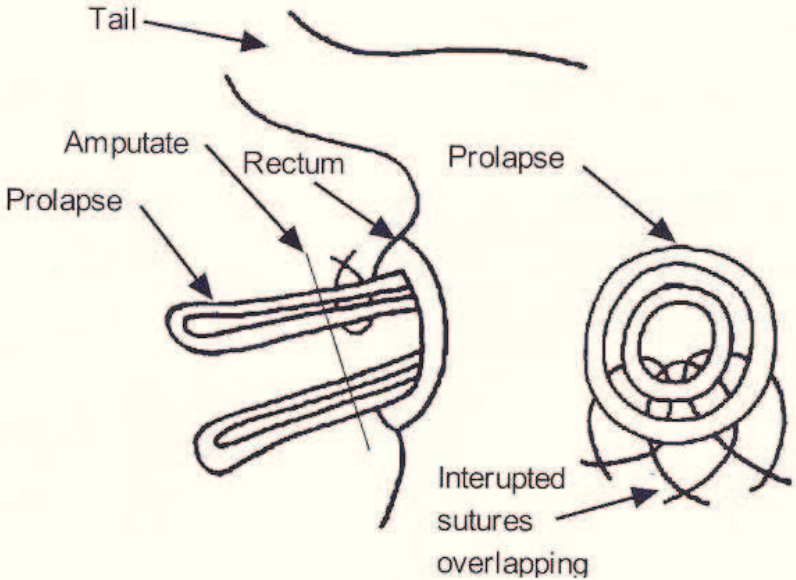
# Prolasso del retto

- Relativamente frequente
- Dopo l'estro->estrogeni
- Costipazione
- Pavimento in pendenza dietro la scrofa (8%)
- Incremento della pressione addominale (fermentazioni intestinali)
- Micotossicosi
- Carezza d'acqua
- Tosse parossistica



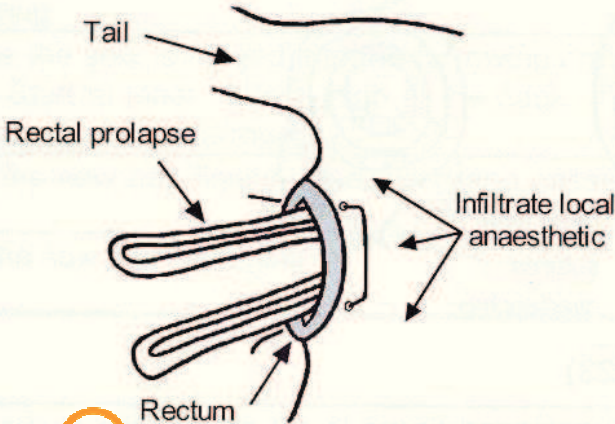
# Prolasso del retto

## AMPUTATION OF A PROLAPSE- INTERRUPTED SUTURES



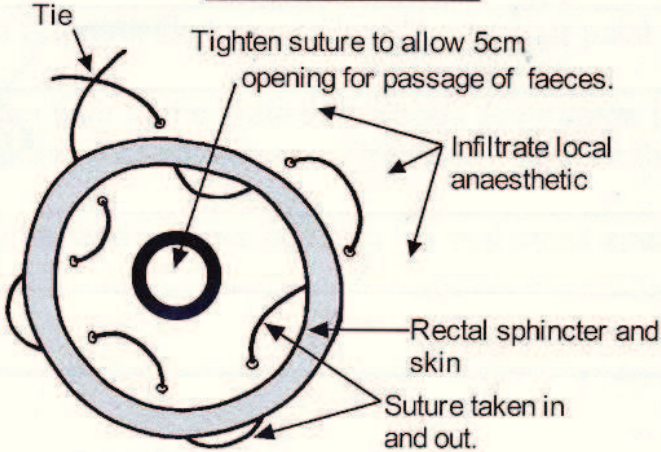
## A MATTRESS SUTURE

(suitable for retaining a prolapsed rectum in pigs up to 120kg weight)



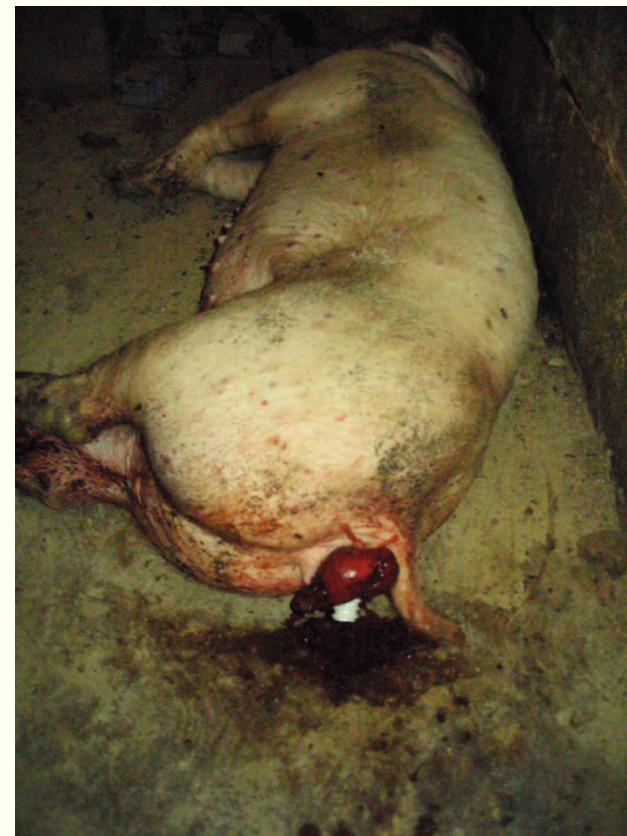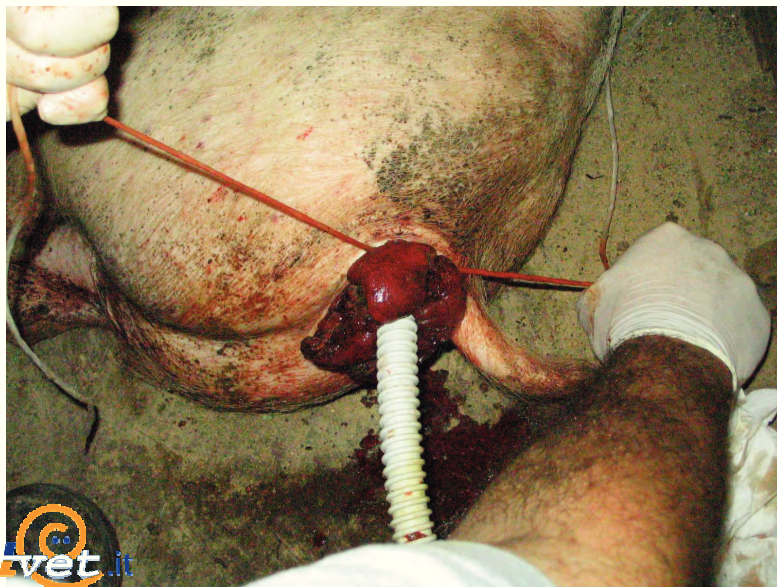
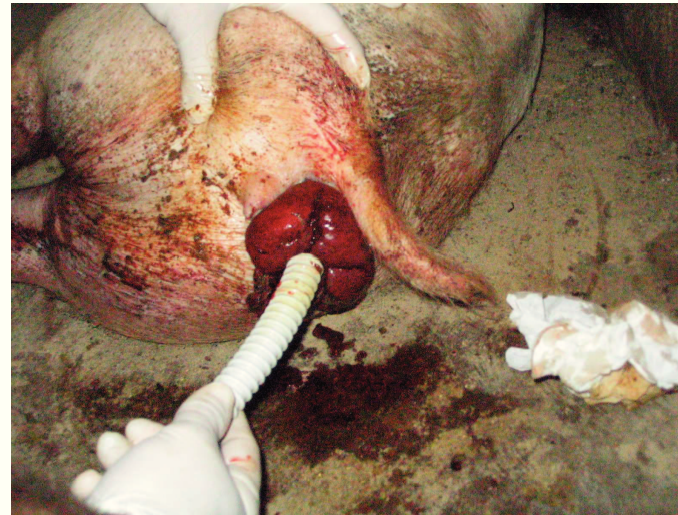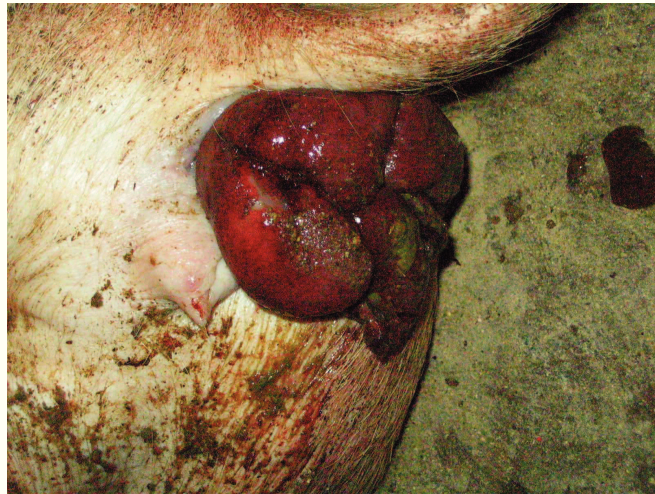## A PURSE STRING SUTURE

Ideal for a Sow.



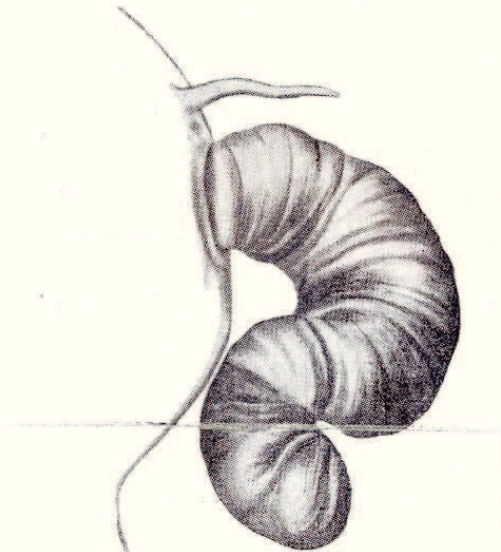
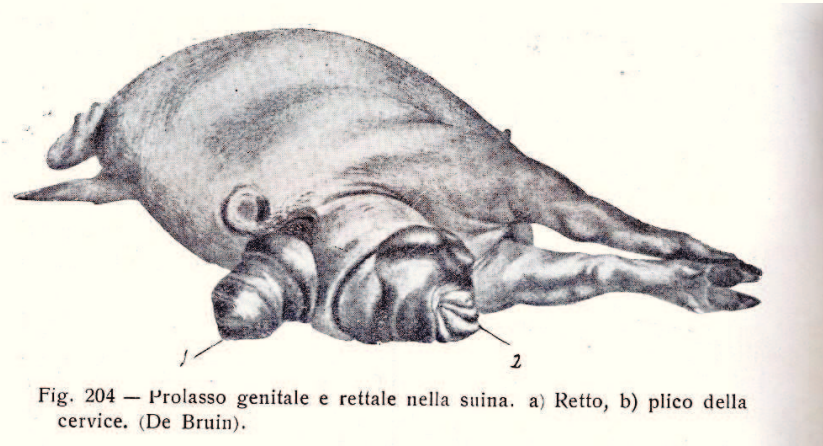
Prolapse replaced, place a finger in the rectum to leave an opening as tying occurs

# Prolasso del retto



# Prolasso dell'utero

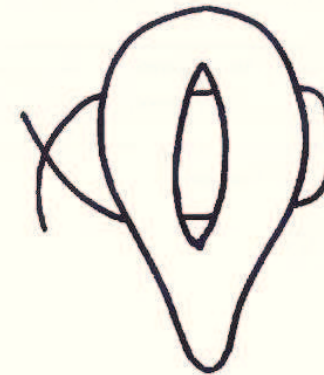- Compare 2-4 ore dal completamento del parto
- Anche 24 ore dopo



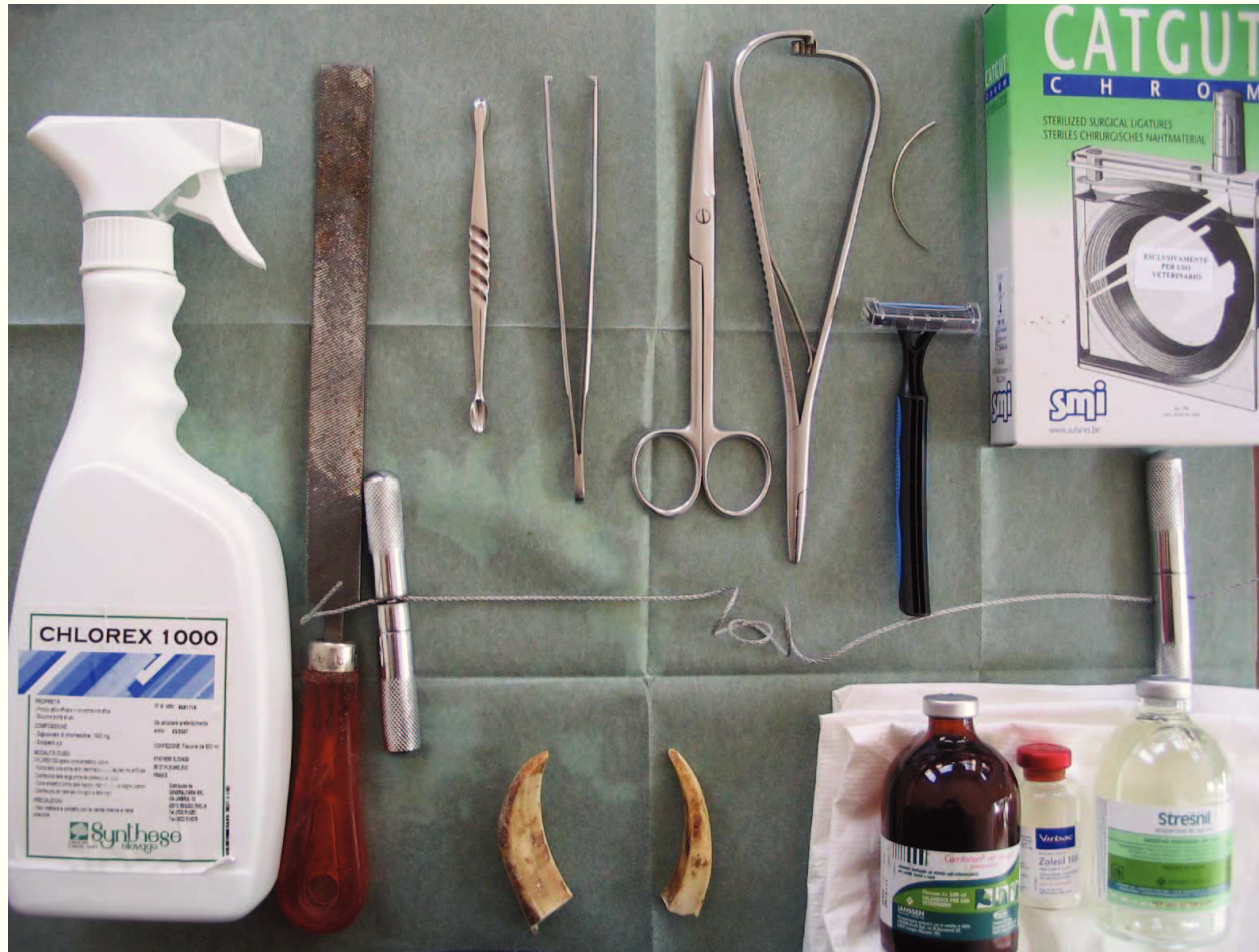# Prolasso della cervice e della vagina

- ❑ 0.5% dei parti
- ❑ Più frequente nell'ultimo terzo della gestazione
- ❑ Dal 5° parto in avanti (suinetti grossi e strutture lasse)
- ❑ Incremento della pressione addominale (fermentazioni intestinali)
- ❑ Diff. Polipi vaginali e prolasso della vescica

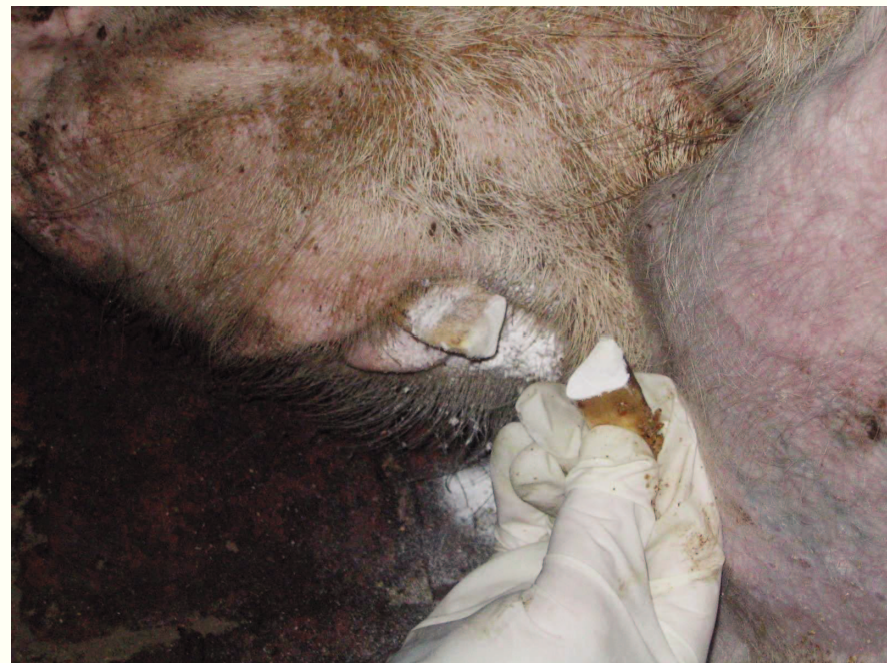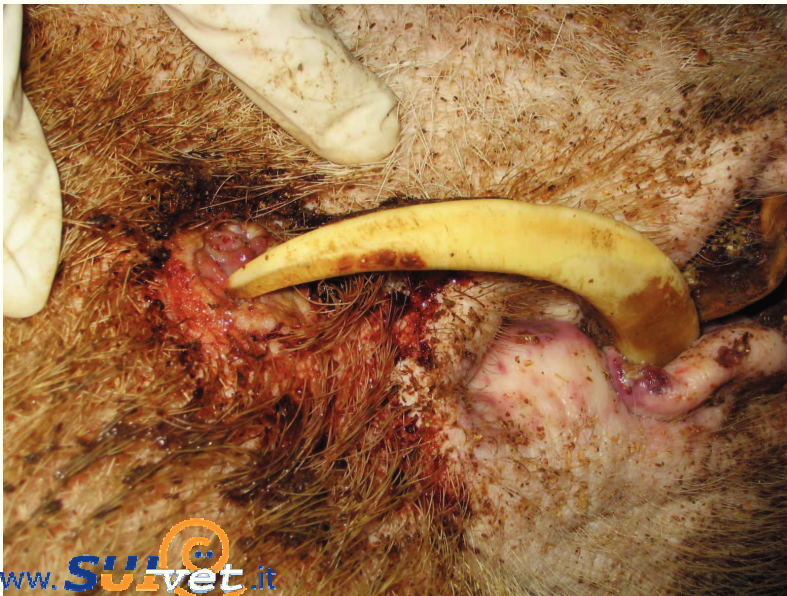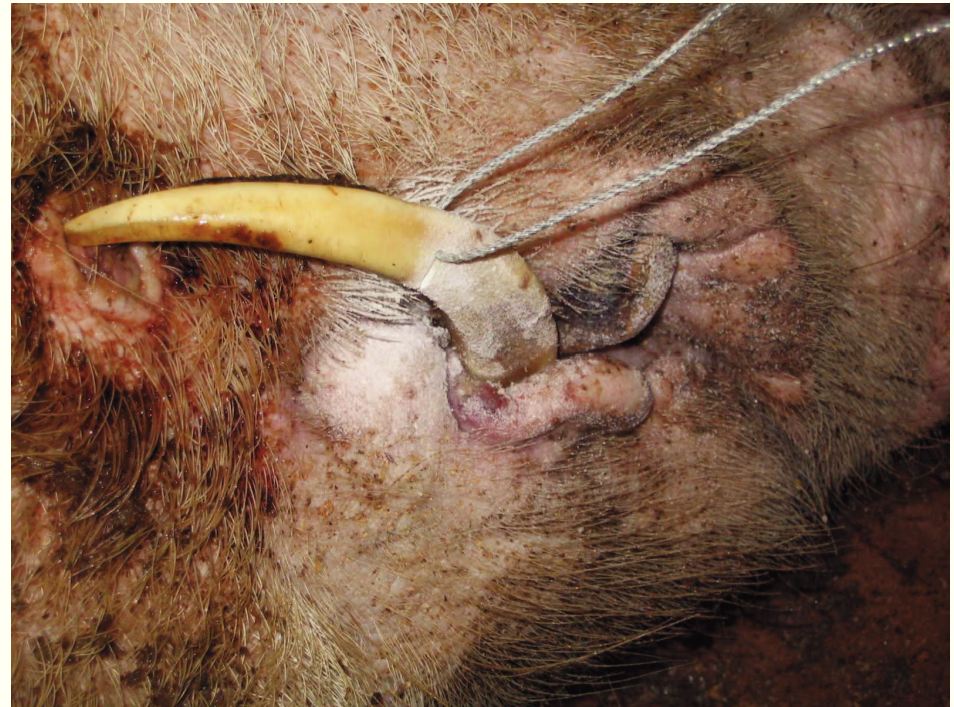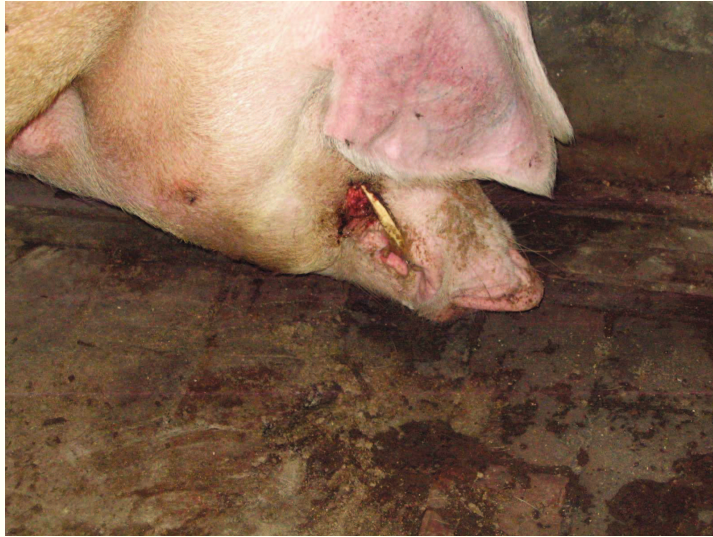MATTRESS SUTURE  
ACROSS THE VULVA



# Odontoiatria

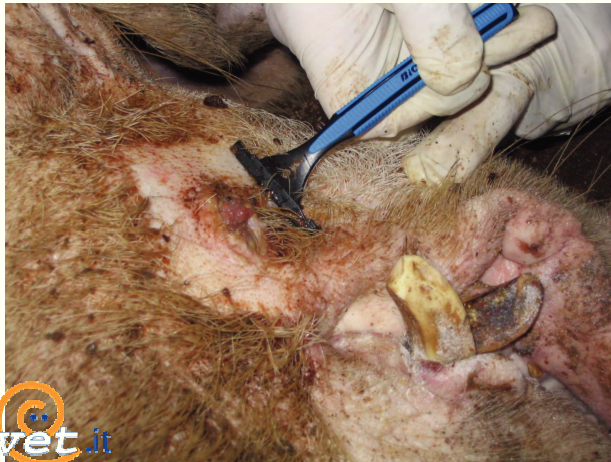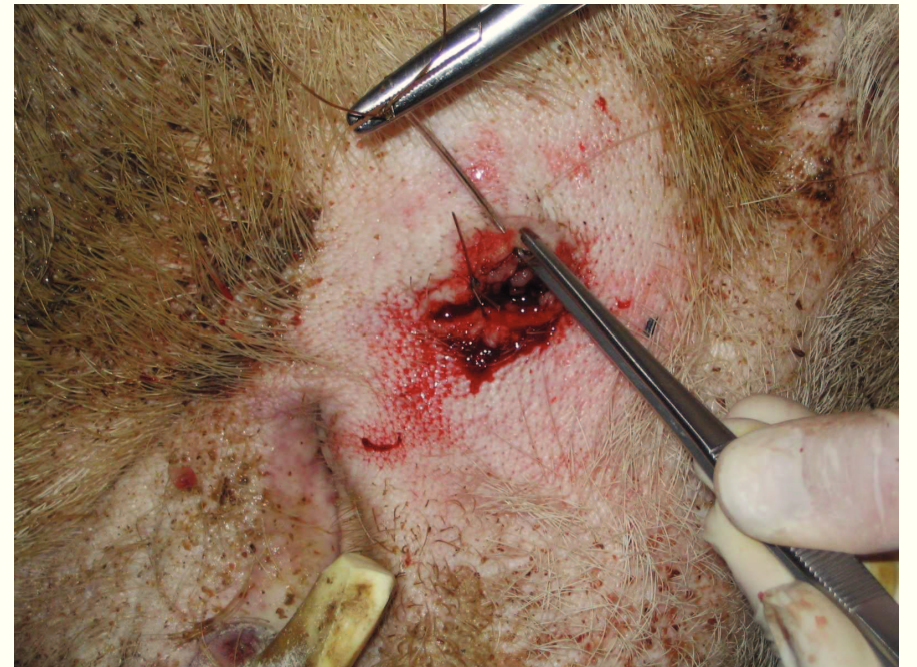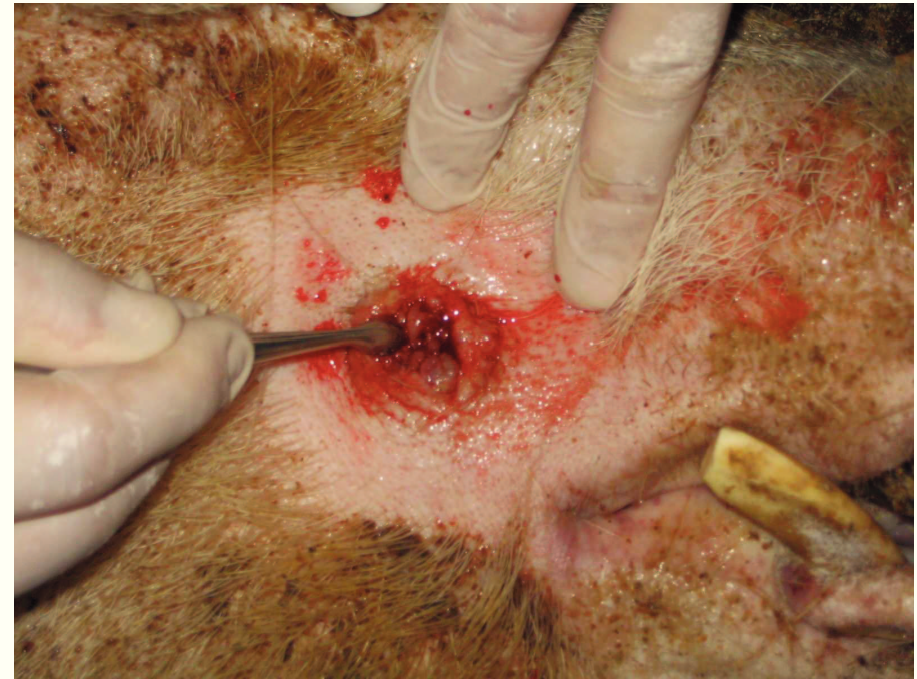


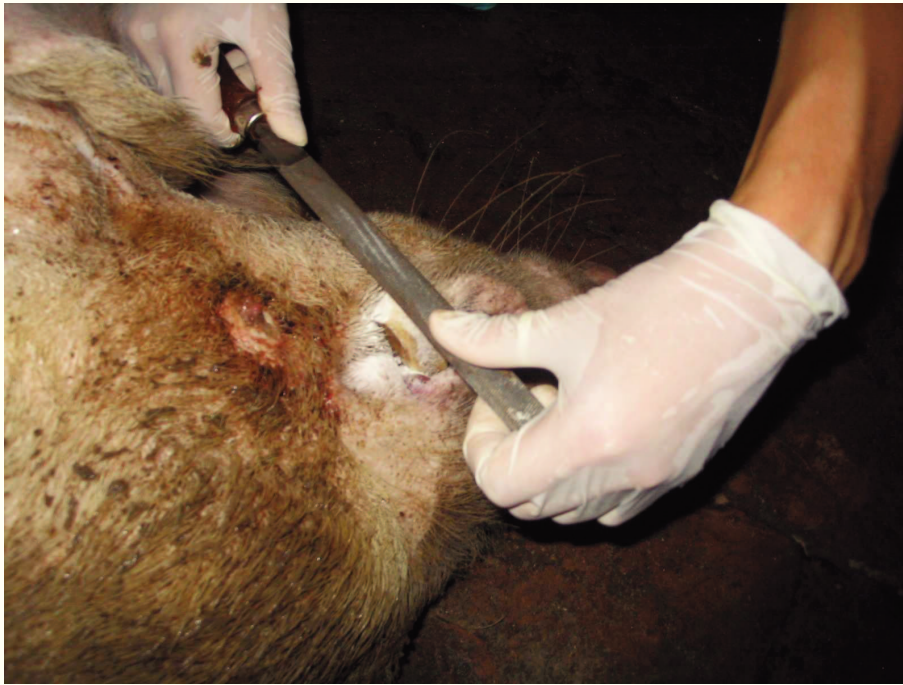# Odontoiatria

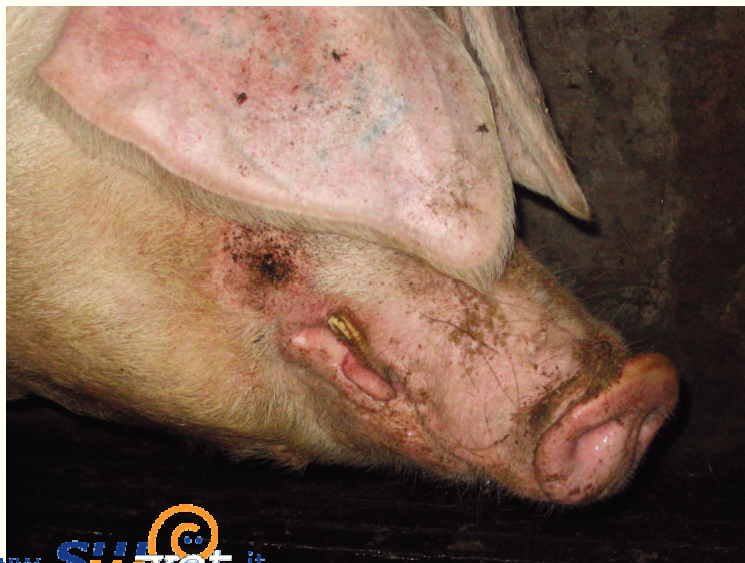
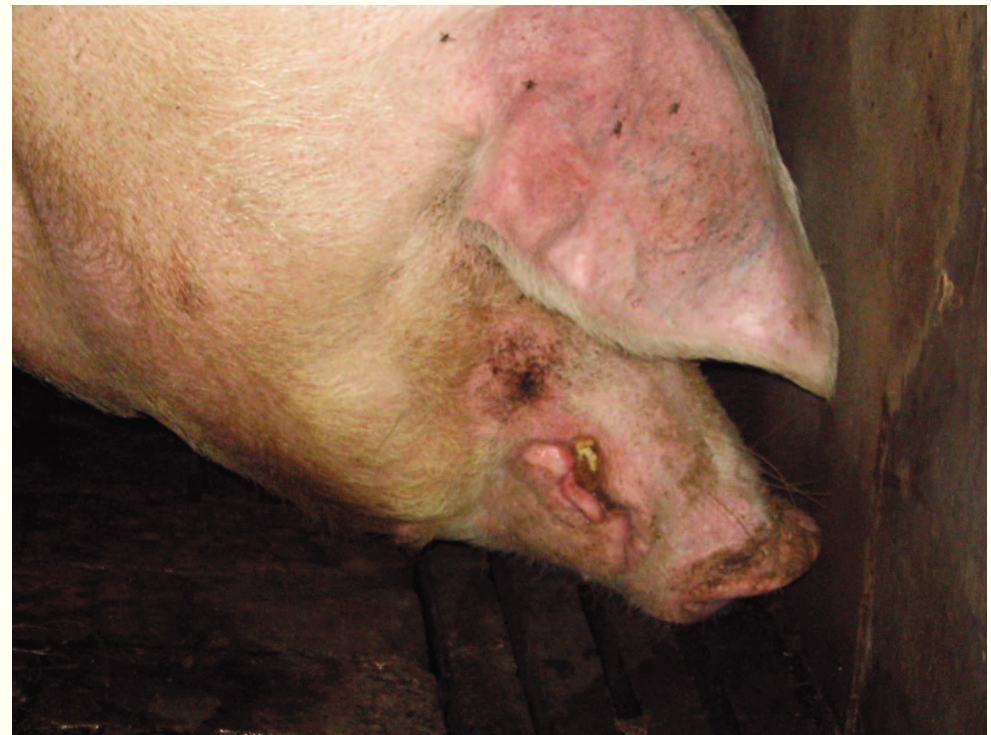
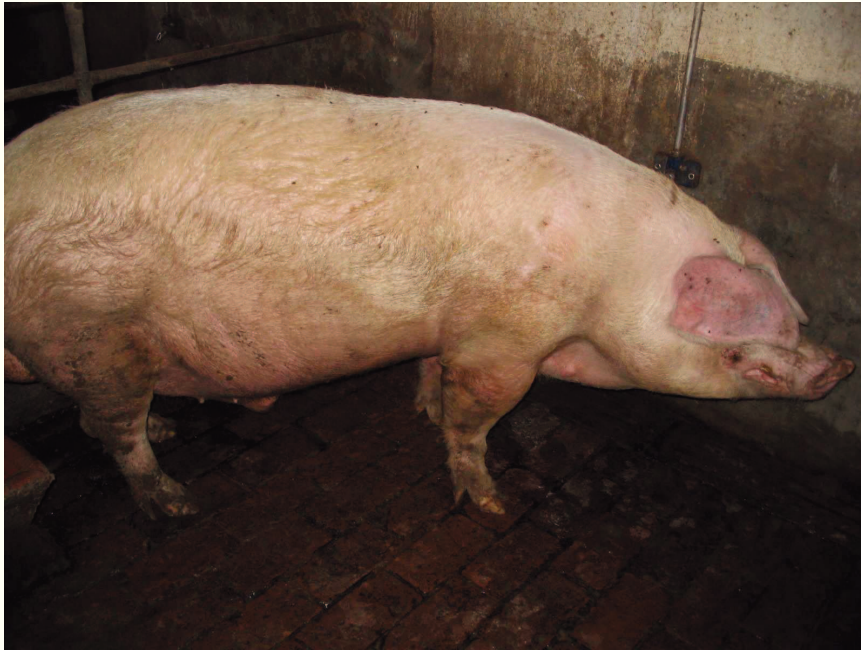

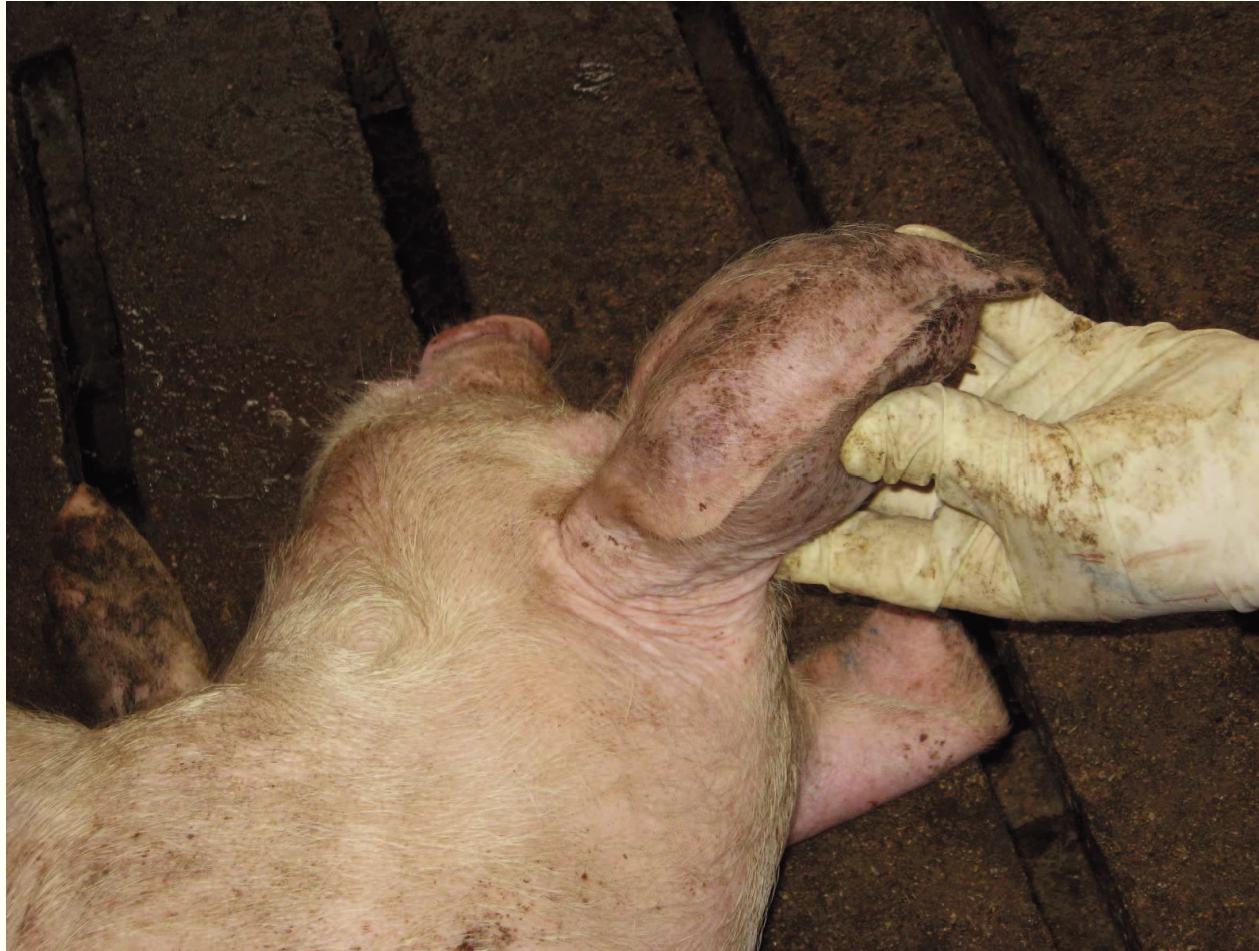# Odontoiatria



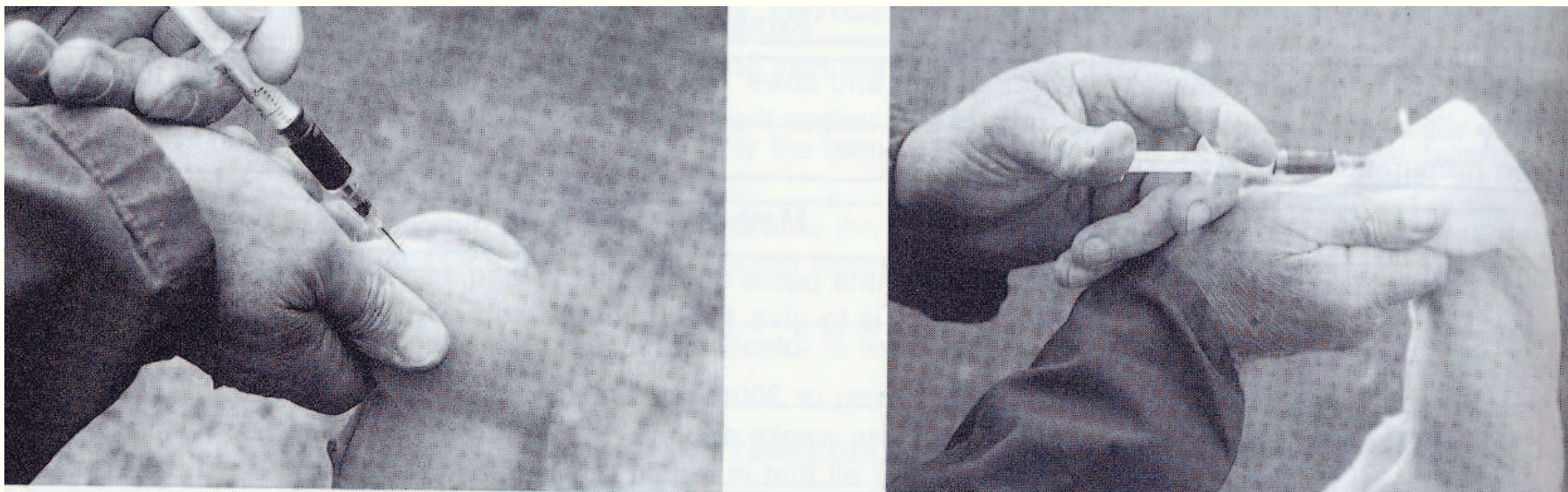# Odontoiatria



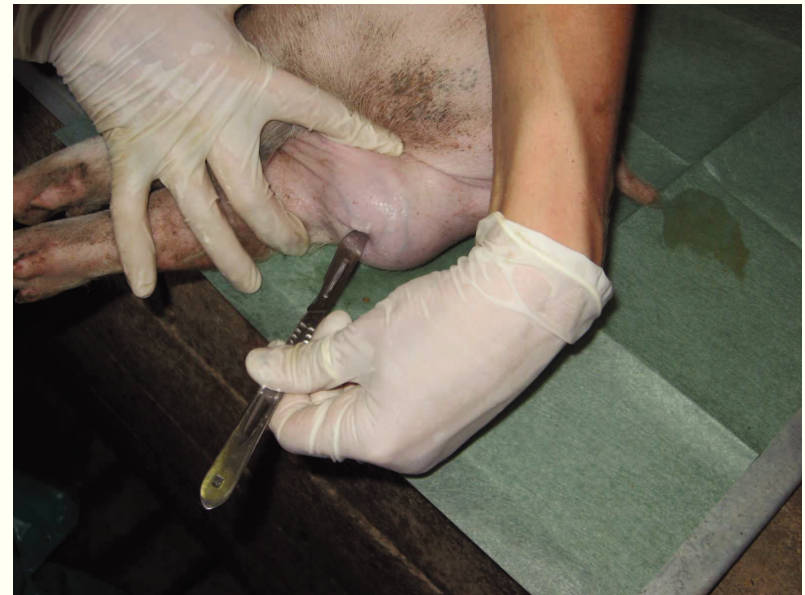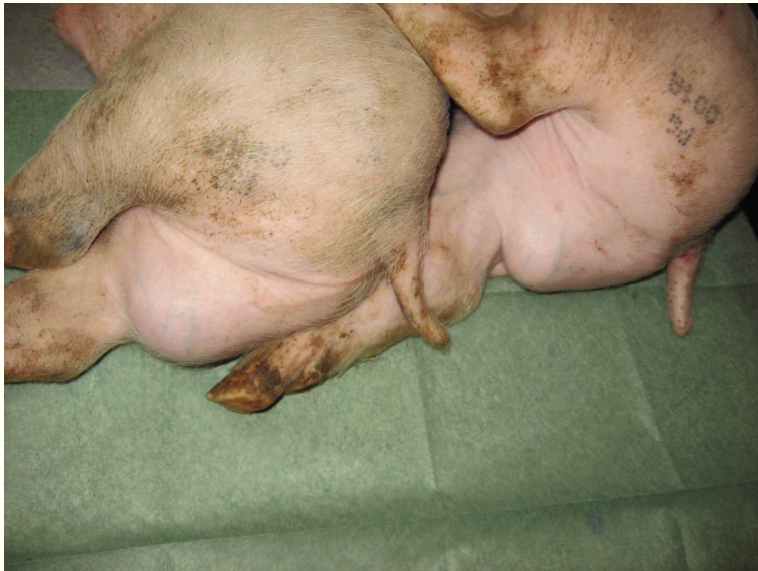# Otoematoma



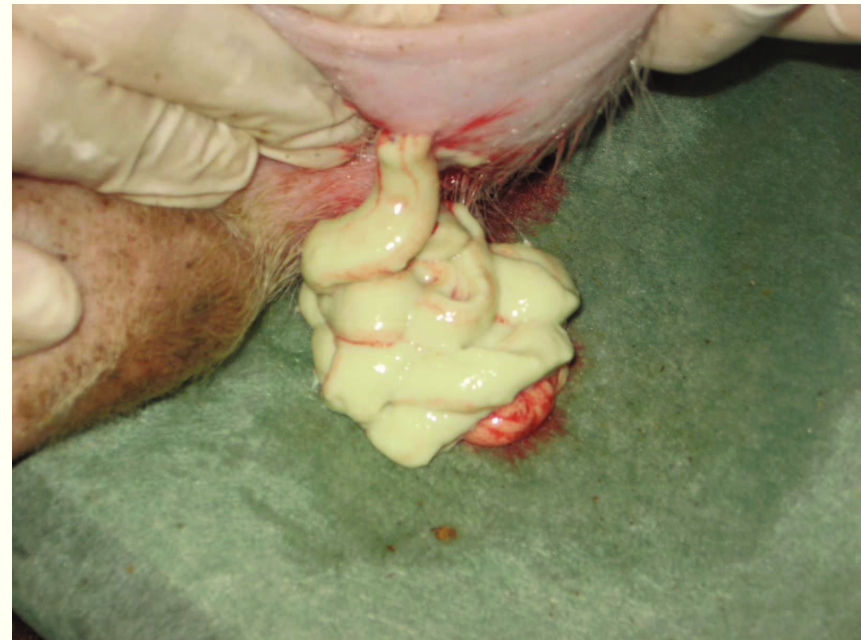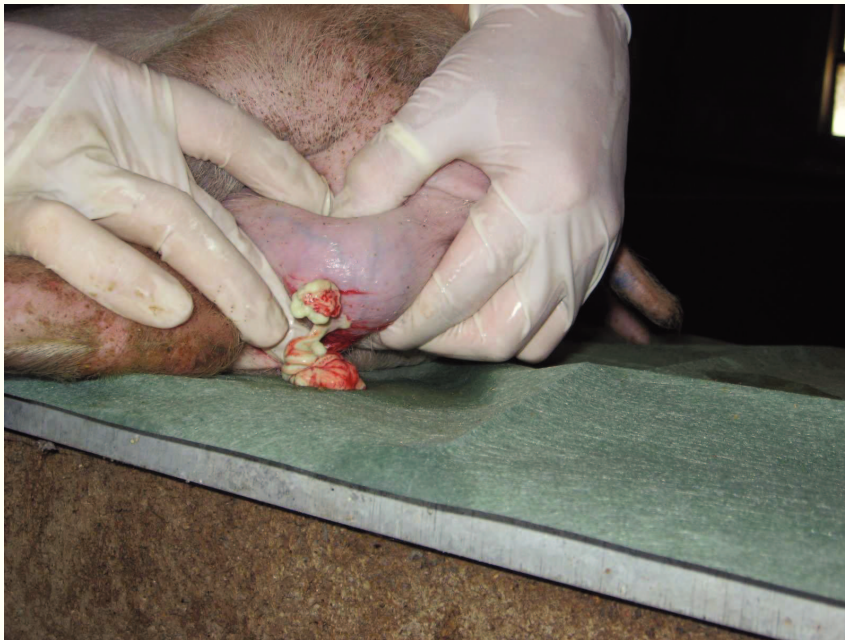# Ascessi



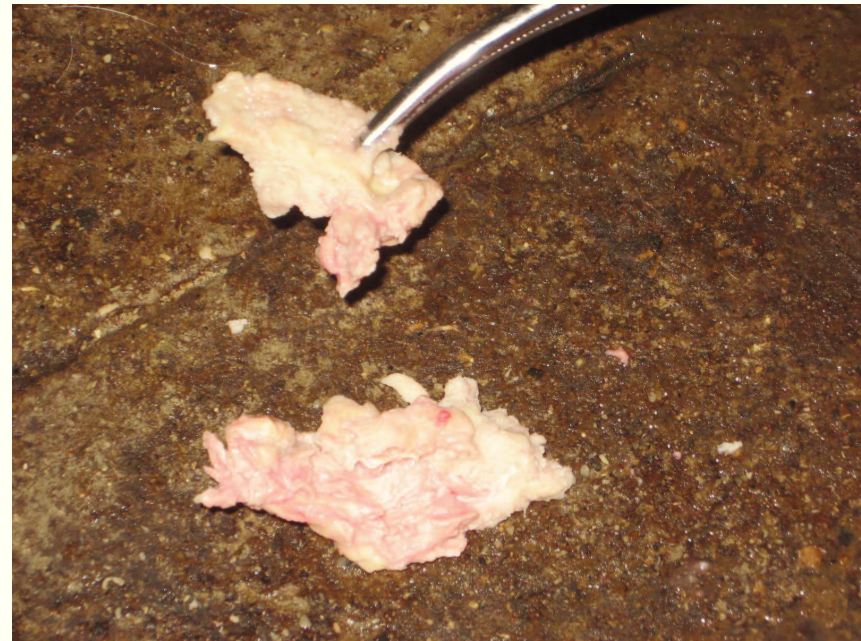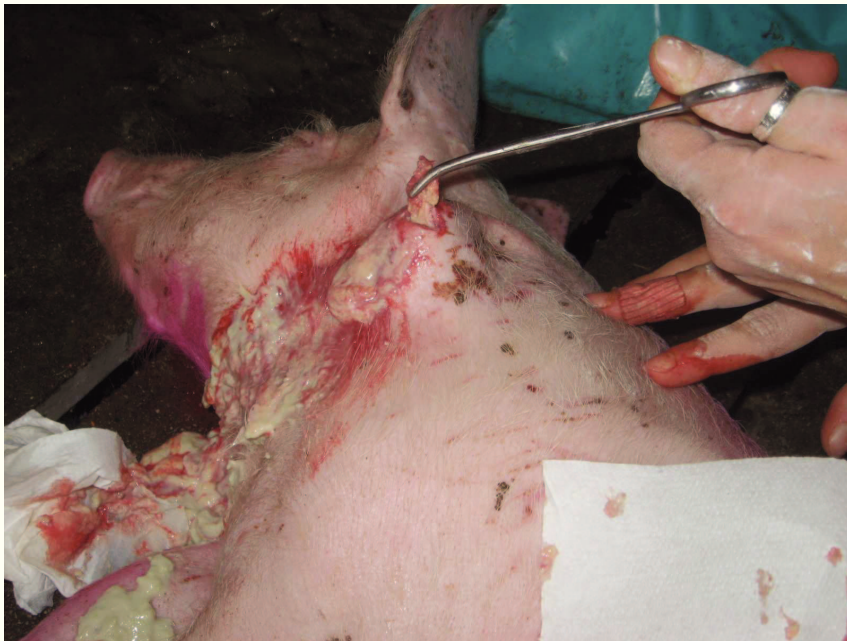# Ascessi



# Ascessi



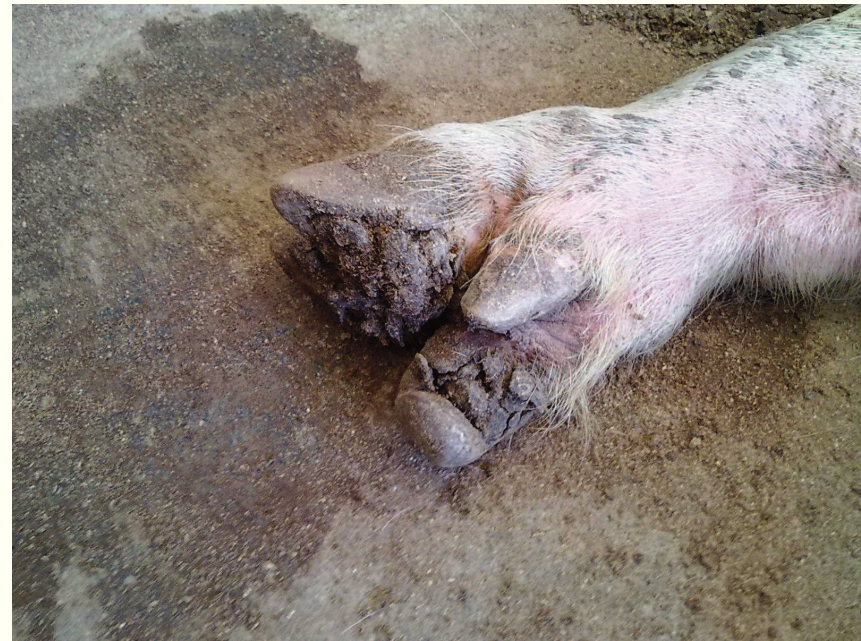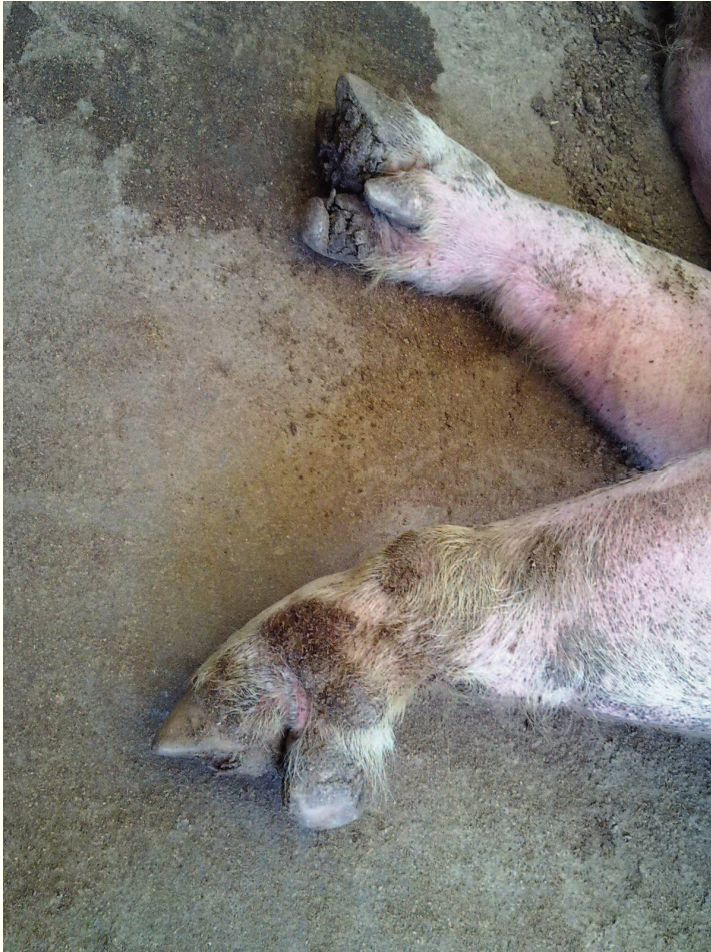# Ascessi



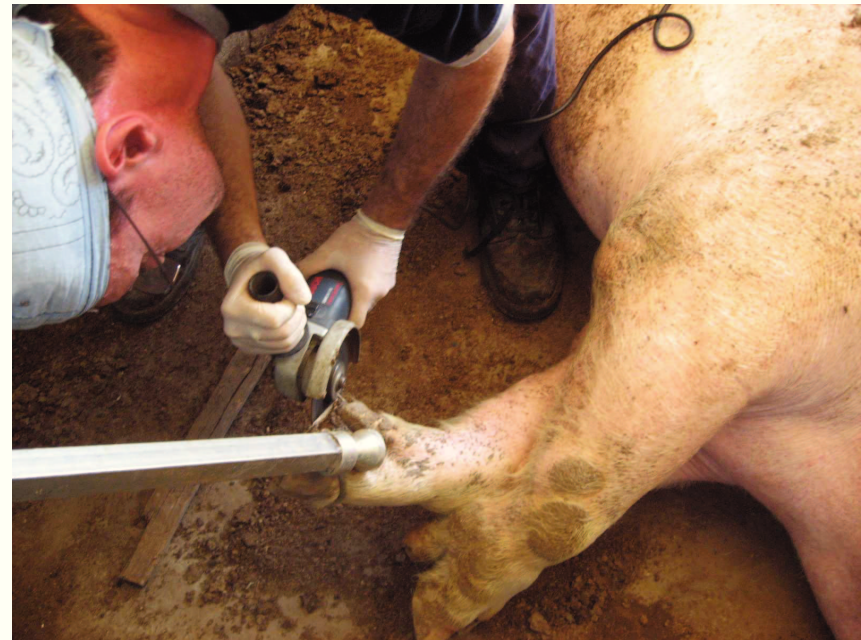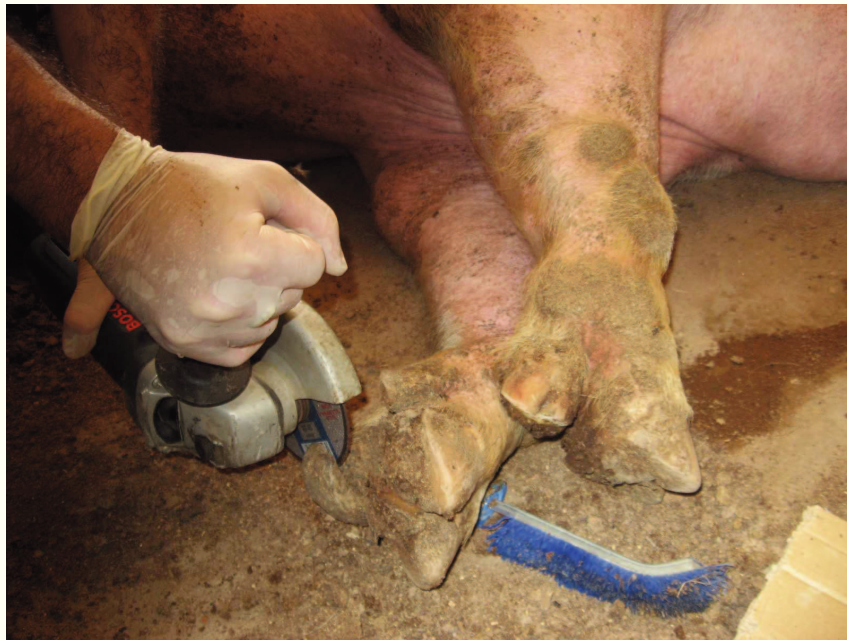# Ortopedia



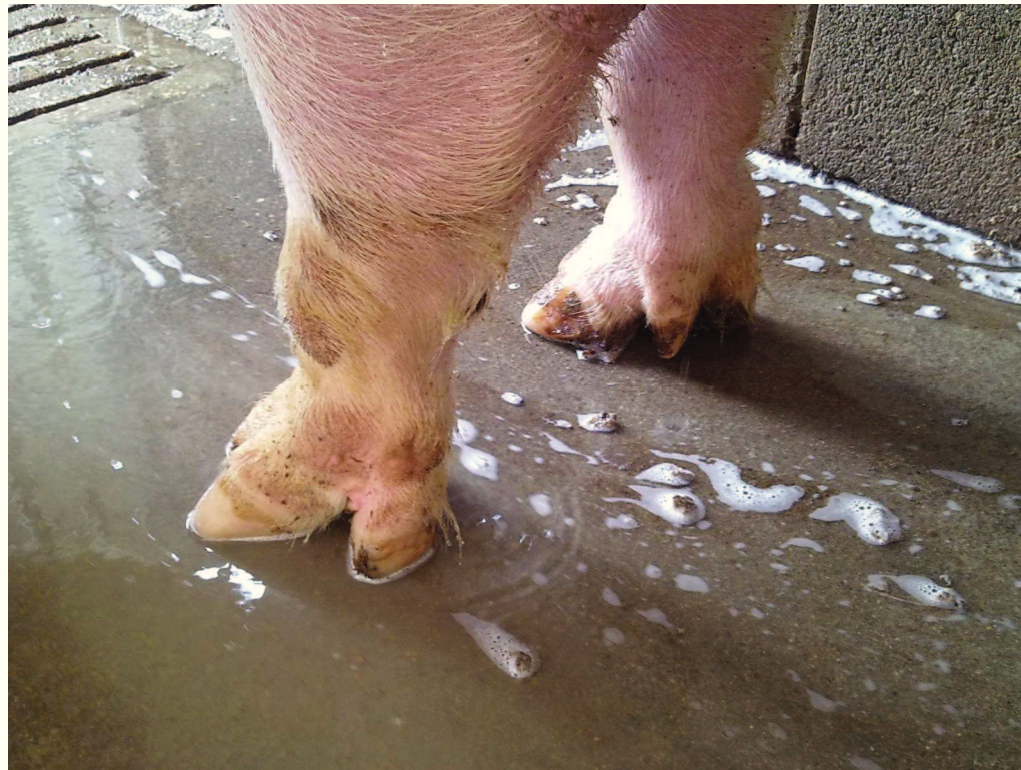# Ortopedia



# Ortopedia



# Ortopedia



A photograph of two veterinarians, a man and a woman, performing a surgical procedure on a large animal, likely a pig. The man on the left is wearing a blue patterned surgical cap, glasses, and a black zip-up jacket with 'mg' printed on it. He is wearing white gloves and holding surgical instruments. The woman on the right is wearing a red and white striped surgical cap, glasses, and a black zip-up jacket. She is also wearing white gloves and holding surgical instruments. The surgical site is open, showing red muscle and tissue. The background is a dark, industrial-looking setting, possibly a veterinary clinic or slaughterhouse.

Grazie per  
l'attenzione